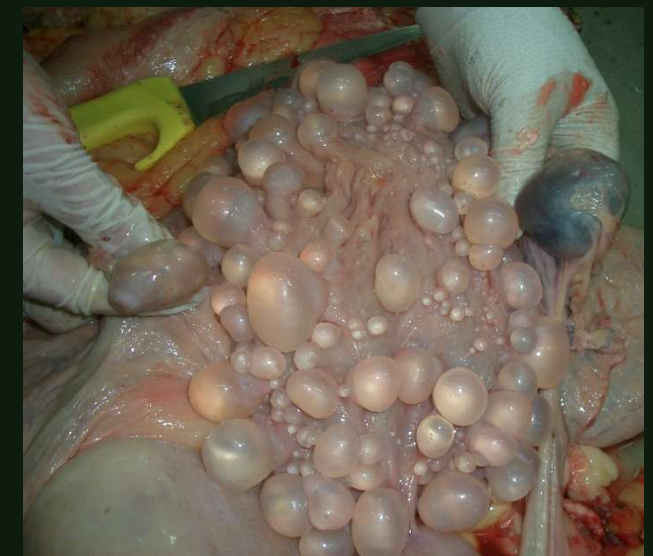
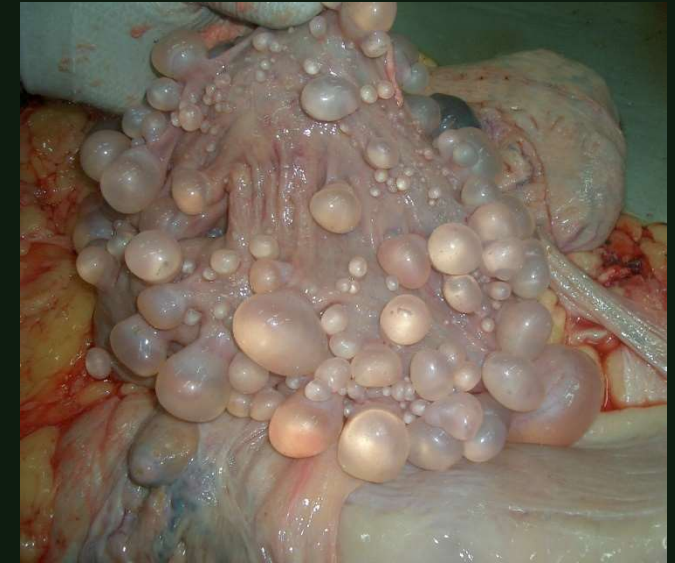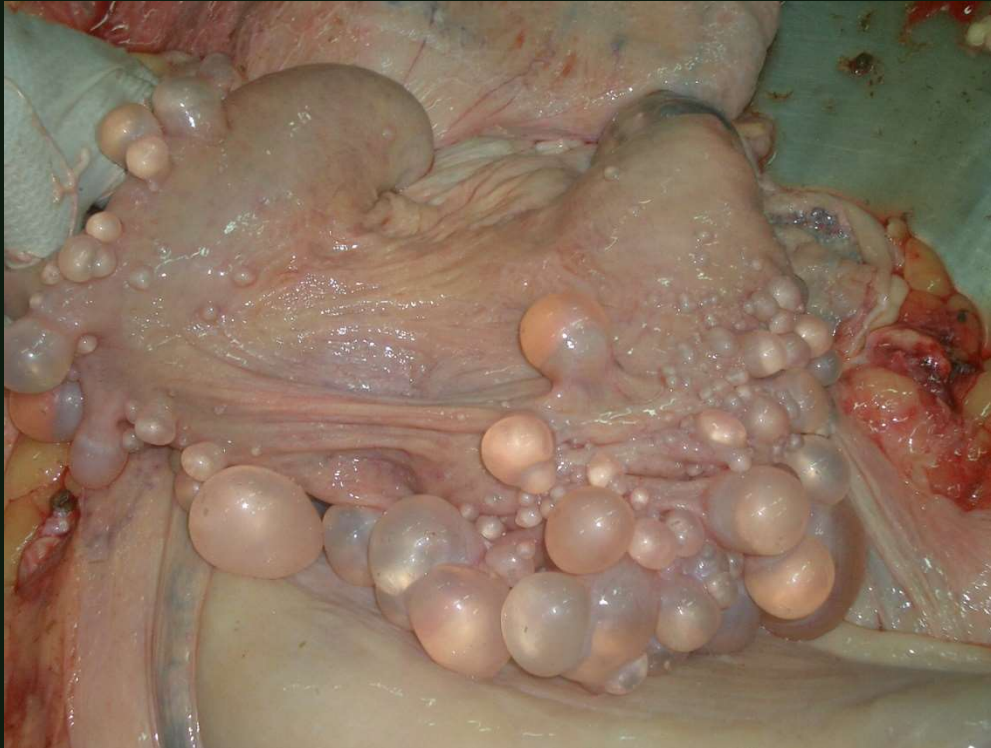


QUISTES SEROSOS UTERO - BOVINO



Las lesiones del útero parecen quistes serosos llenos de líquido, típicos de una hiperplasia endometrial quística (las glándulas uterinas proliferan y se dilatan formando quistes macroscópicos). Me gustaría saber si tenían un contenido líquido seroso y nada más, ya que en alguna foto parece como si fueran lesiones de *Cysticercus tenuicollis*, con un punto blanco en el interior (escólex). Creo que en las fotos ese punto blanco es un artefacto. Como es una lesión muy exagerada y uno de los ovarios parece aumentado de tamaño con un posible quiste folicular luteinizado o un tumor de células de la granulosa, estas lesiones provocan hiperestrogenismo y como consecuencia la hiperplasia endometrial quística.