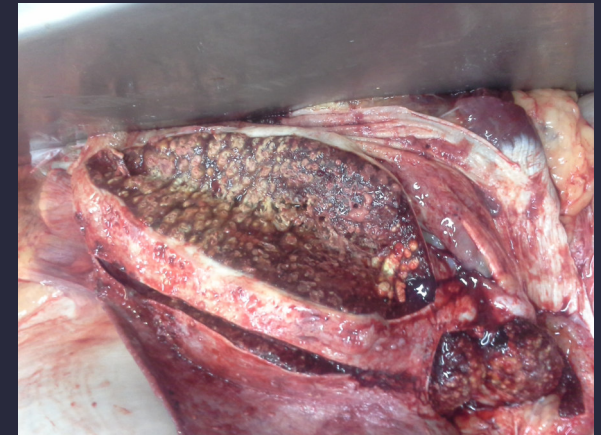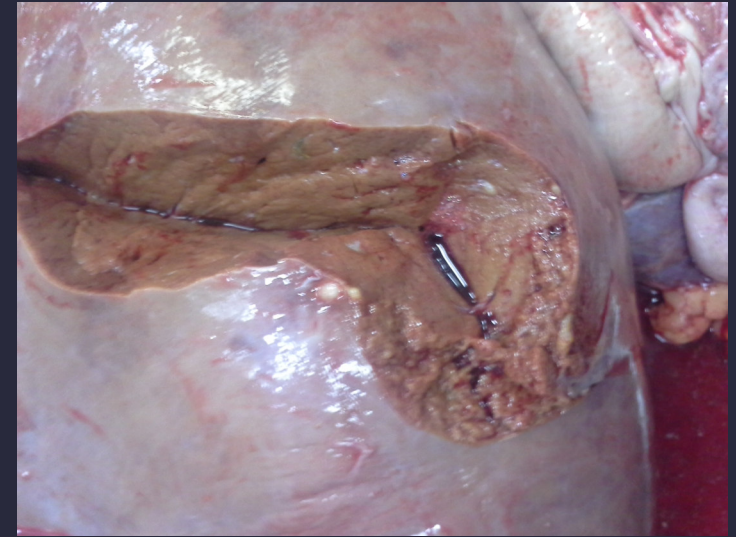

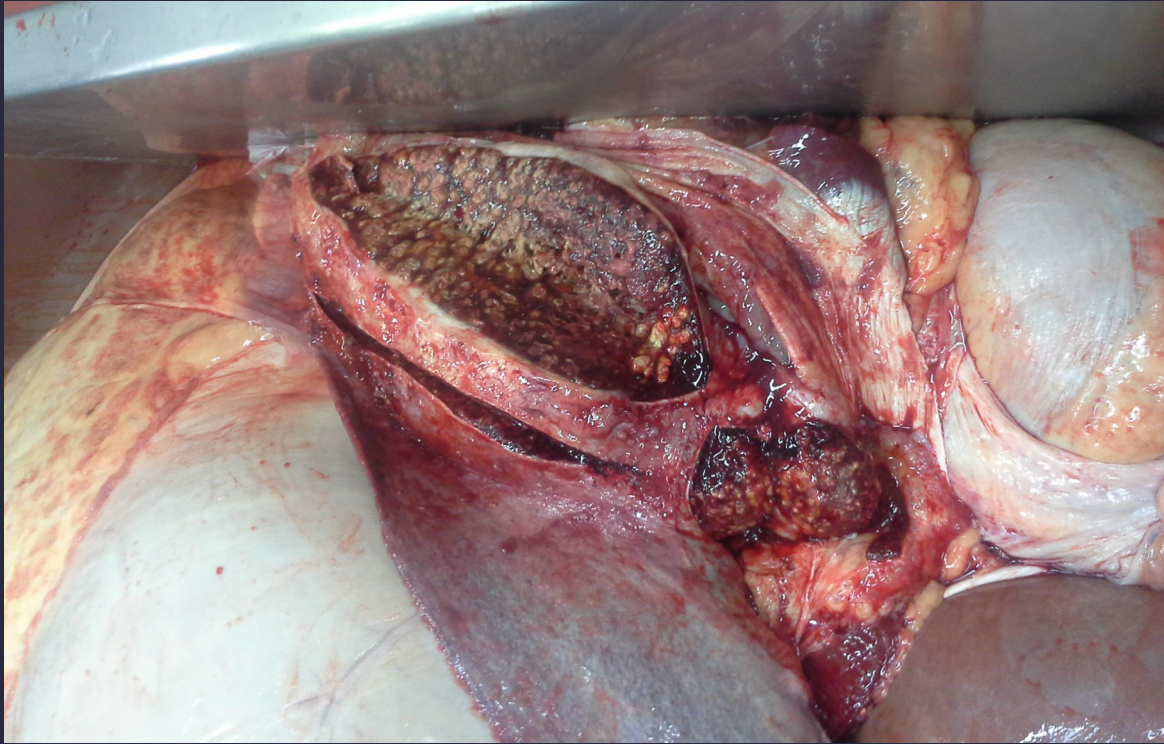
ESPLENITIS – AREAS DE CASEIFICACIÓN BOVINO



Las lesiones de bazo parecen áreas de caseificación típicas de la Tuberculosis, si estaban duras y calcificadas (si chirría el cuchillo). Si no, es una esplenitis purulenta de origen metastásico por diseminación hematogena desde los abscesos del hígado. En cualquier caso, cualquier lesión infecciosa en bazo determina DECOMISO TOTAL por riesgo de piemia o toxemia, ya que ese bazo en lugar de depurar la sangre la está contaminando.
Un saludo,

Ana Bravo Moral
Dpto. Anatomía Patológica – Facultad de Veterinaria