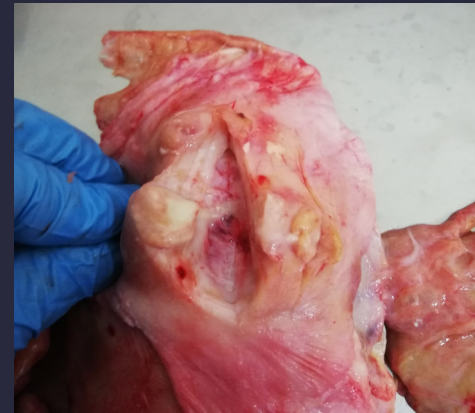
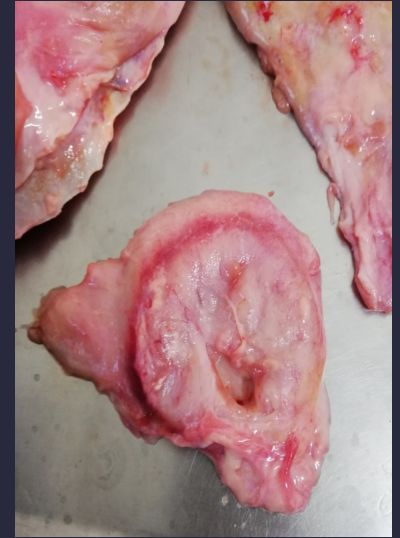
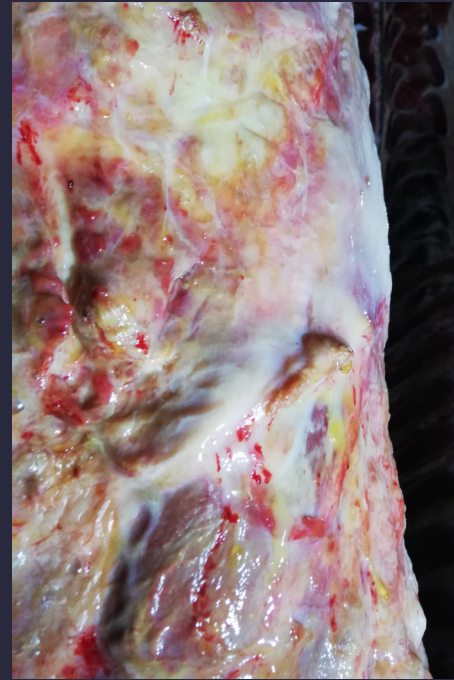
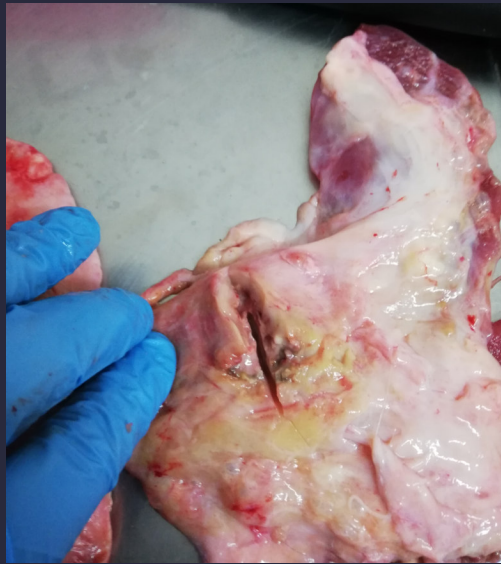
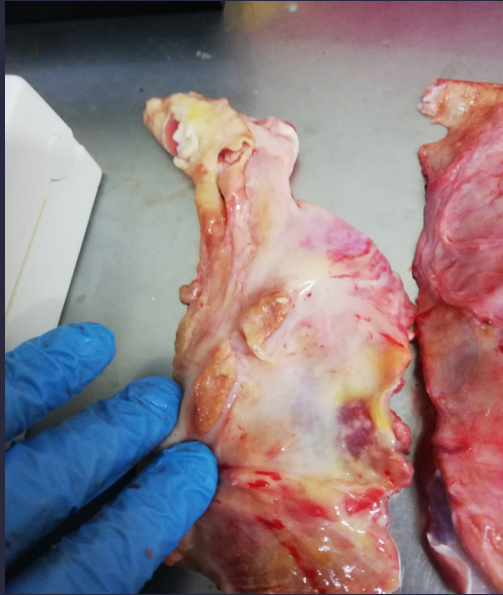ABSCEOS CUTÁNEOS POR FOCOS CONTAMINADOS DE LARVAS- BOVINO



COMENTARIO DEL S.V.O.

Aparecen catro becerros menores do ano (entre 8 e 10 meses) procedentes da mesma explotación con numerosos abscesos subcutaneos a nivel lumbar cheos dun pus tipo cremoso, sen atoparse ningún outro tipo de lesión, o gandeiro manifesta que non foron desparasitados. Nun principio sospeitamos de larvas de hipoderma bovis que por aplastamento ou por contaminación se transformaron en abscesos aínda que a nosa dúbida é que non aparecen nin larvas nin restos das ditas larvas.

A nosa proposta é expurgo das zonas subcutáneas afectadas.

As lesións son inflamacións purulentas focais, ben delimitadas, con moita fibrose ao redor. Pola forma nodular ben poderían ser focos contaminados de larvas de Hypoderma. Pode ser consecuencia da morte das larvas enquistadas por tratamentos antiparasitarios, ou tamén por contaminación externa das larvas con microorganismos pióxenos da pel, coma estafilococos, sobre todo cando hay malas condicións hixiénicas, os cales penetran coas larvas e non solen producir infeccións sistémicas pero sí abscesos subcutáneos.

En ausencia doutras lesións coincido co voso dictame.

Ana Bravo Moral
Dpto. Anatomía Patolóxica – Facultad de Veterinaria