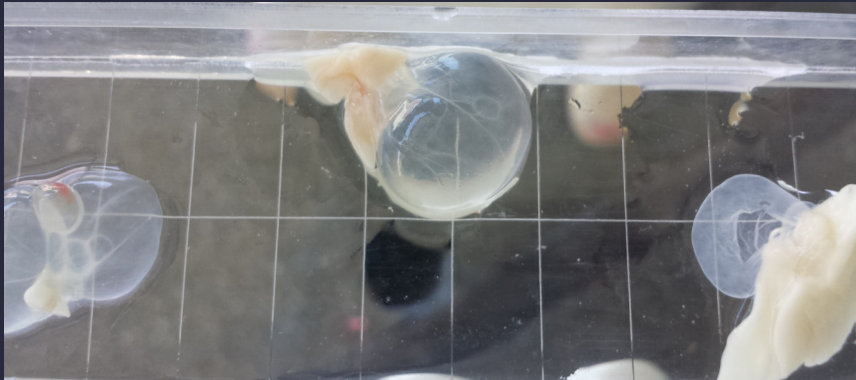
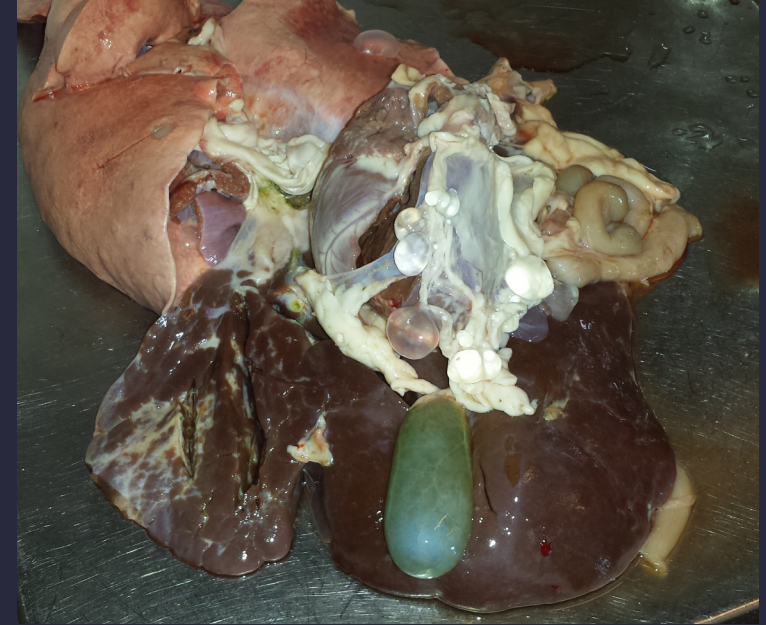
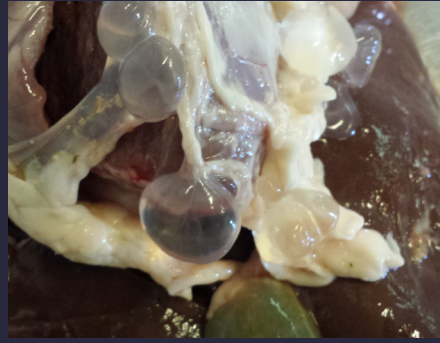
# CISTICERCOS QUISTES - OVINO



## COMENTARIO DEL S.V.O.

Lesións de posibles quistes de Cisticercos pegados a grasa pericárdica, no pulmón e na cavidade abdominal. Aparece tamen con fibrose no fígado, sen confirmar a posible orixe. Declaro a canal e vísceras non aptas para o consumo.

Coincido plenamente no diagnóstico e no dictame xa que a maioría son quistes viables, non dexenerados, de cisticercos.

Ana Bravo Moral  
Dpto. Anatomía Patolóxica – Facultad de Veterinaria