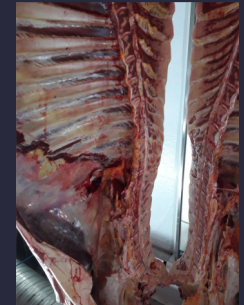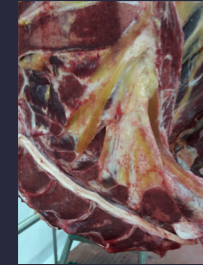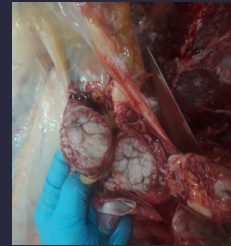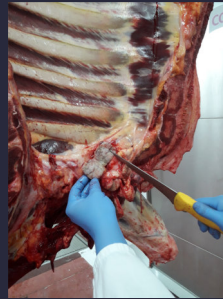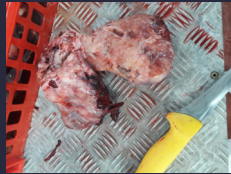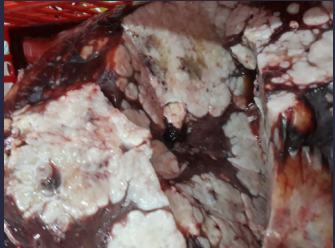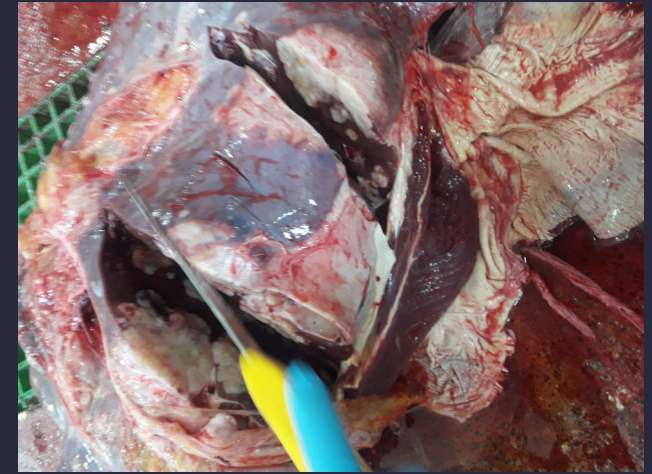


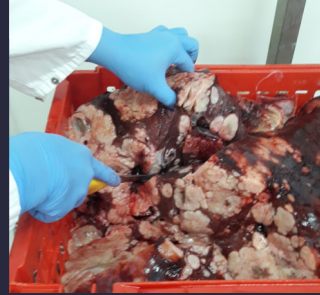Linfoma Multicéntrico – Hígado Bovino



COMENTARIO DEL S.V.O.

Vaca charolesa nacida en el 2008.

En el hígado, (que presenta una marcada hepatomegalia) (lo poco que queda de éste....) se aprecian lesiones múltiples de gran tamaño, blanquecinas intraparenquimatosas diseminadas, de tal forma que casi desaparece el tejido hepático normal.

La consistencia es friable. La vesícula biliar es una masa compacta, de tejido similar al de las lesiones.

En la canal aparecen varios linfonodos hipertrofiados en la cavidad torácica y abdominal, como se puede ver en las imágenes (torácicos, renales,...)

La grasa de la canal está licuada incluso después de 24 horas en refrigeración y su coloración es anómala (ictérica) El peritoneo presenta Petequias.

No se aprecian lesiones en riñón, ni en el resto de vísceras, tampoco en los linfonodos preescapulares ni poplíteos.

Hemos pensado en el decomiso total de la canal por sospecha de un proceso tumoral generalizado.

Buenos días María José,

Coincido plenamente con vuestro diagnóstico y dictamen. El aspecto es de un linfoma multicéntrico, afectando principalmente el hígado, vesícula biliar y linfonodos. La ictericia se debe a posible interferencia con el drenaje de la bilis en duodeno, al estar afectada la vesícula biliar. La grasa aparece "licuada" porque está completamente edematosa, por bloqueo del drenaje linfático tributario de los linfonodos infiltrados por la proliferación de linfocitos tumorales.

La vaca es bastante vieja como para pensar en una leucosis bovina, por lo que nunca está demás solicitar una prueba diagnóstica. Por si acaso, ya que sigue siendo una enfermedad de declaración obligatoria por infección con retrovirus.

No os imagináis lo orgullosa que me siento de vuestros diagnósticos y dictámenes tan certeros.

Ana Bravo Moral
Dpto. Anatomía Patológica – Facultad de Veterinaria