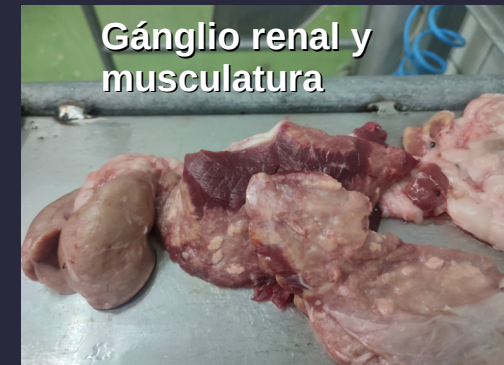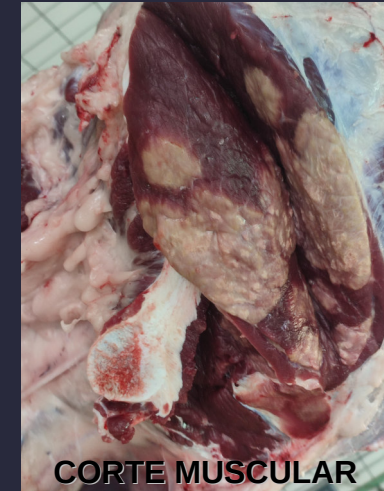

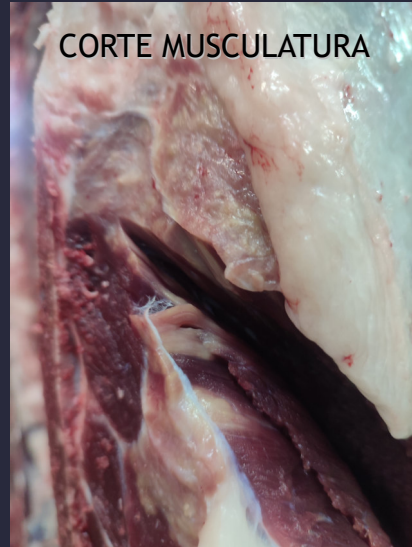
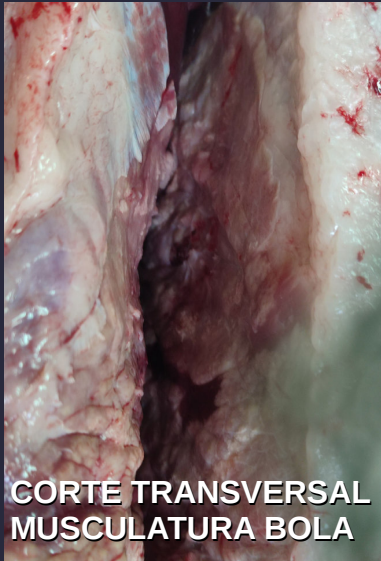MIOSITIS EOSINOFÍLICA GENERALIZADA



COMENTARIO DEL S.V.O.

Se trata de una ternera de 13 meses con un buen estado de carnes y en la inspección antemortem sin alteración aparente. En la inspección postmortem se observa en ambas bolas que la carne presenta un color pálido, al cortar en estas zonas se observa que la lesión en el músculo esquelético es generalizada y en algunas zonas la degeneración del músculo presenta un color más verdoso con presencia de zonas de apariencia granulomatosa.

También se observan estas mismas lesiones en la musculatura del pecho, faldas y zona lumbar. Solo se observan los ganglios renales infartados y algo hemorrágicos, el resto de los ganglios observados no presentaban ninguna anomalía aparente. Tampoco presentan estas lesiones los maseteros, corazón y lengua. Únicamente se observó que el hígado presentaba una parasitosis con pequeños nodulos amarillentos localizados.

El diagnóstico y dictamen emitido ha sido miositis eosinofílica por *Sarcocystis* spp. que ha provocado una infección muscular crónica con grandes lesiones degenerativas musculares dando lugar a estos hallazgos. El dictamen: Decomiso Total

Coincido plenamente con tu diagnóstico de miositis eosinofílica generalizada y dictamen de decomiso total.

Ana Bravo Moral
Dpto. Anatomía Patológica – Facultad de Veterinaria