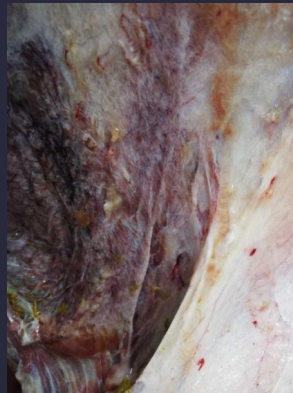
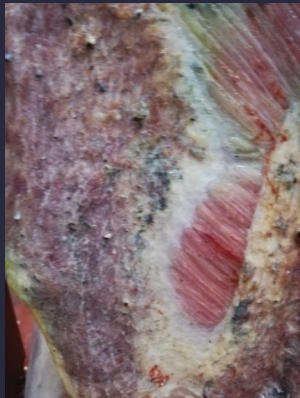
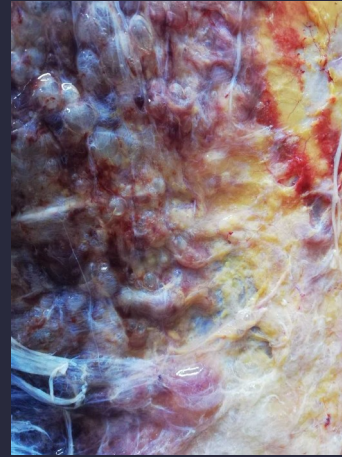
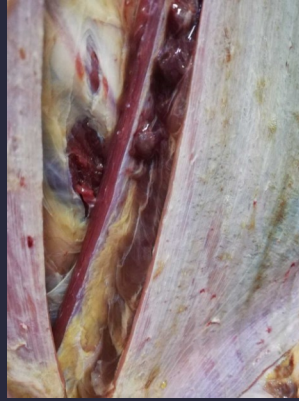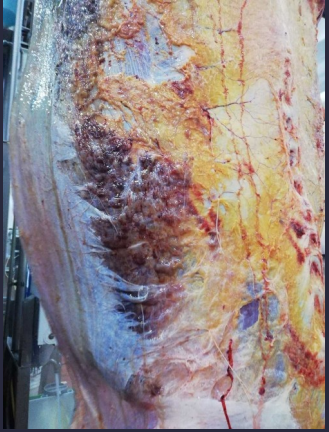BESNOITIASIS SUBCUTANEA- Bovino



COMENTARIO DEL S.V.O.

Vaca de tres años procedente de Cáceres que decomisamos ayer, con una necrosis y edema del tejido subcutáneo, con olor putrefacto y que además tenía besnoitiasis generalizada. Nuestra duda es si esta necrosis puede ser a consecuencia de la besnoitia porque nunca hemos visto un cuadro tan severo en una vaca con esta infección parasitaria.

Las lesiones, efectivamente, son compatibles con besnoitiasis subcutánea, posiblemente complicadas con una infección bacteriana secundaria, que ha provocado la celulitis necrotizante del tejido subcutáneo alrededor de los quistes parasitarios..