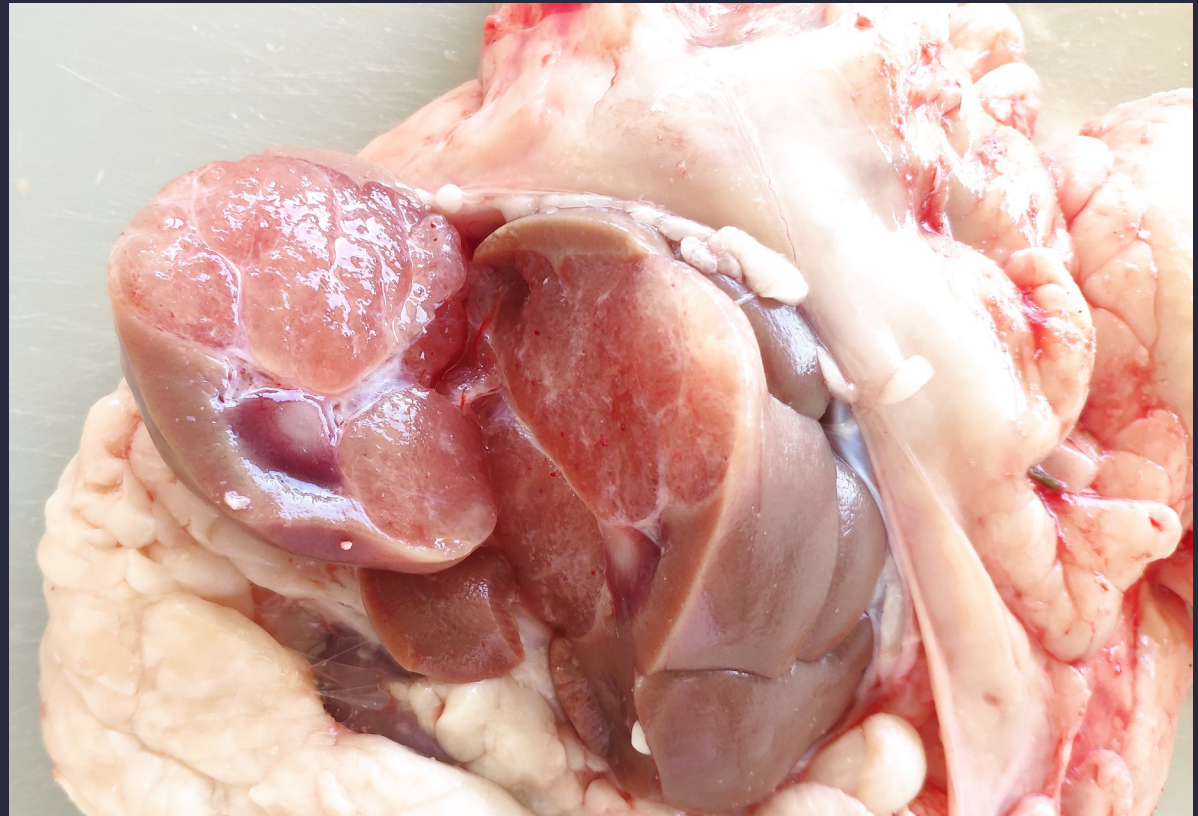
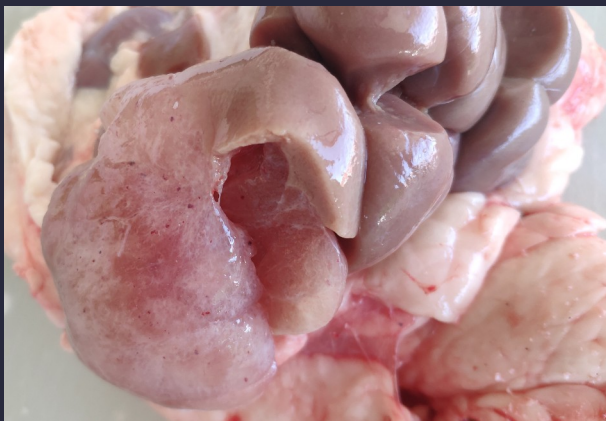
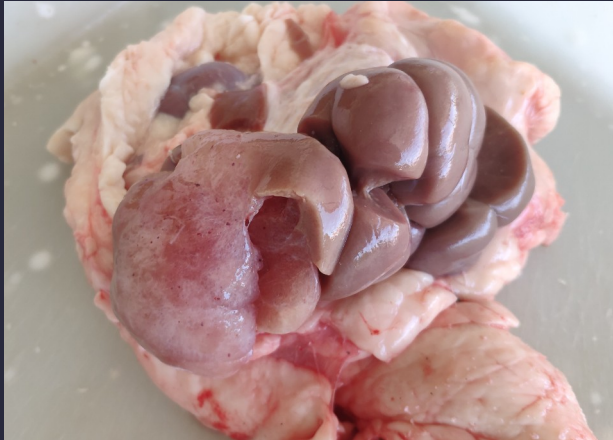
# Riñón – Crecimiento benigno y expansivo en glándula adrenal Bovino



## COMENTARIO DEL S.V.O.

Bo día, achego fotos do ril dun tenreiro menor do ano cunha hipertrofia nun lóbulo. Na observación do ril apreciábase unha tumoraación de un dos lobulos, que sobresaía en relación aos outros.

As imaxes suxiren unha masa na glándula adrenal ou retroperitoneal que comprime o ril (suxire crecemento benigno, expansivo e non infiltrante, ben encapsulado), cunha consistencia firme, compatible con hiperplasia nodular adrenal, adenoma adrenal, leiomioma ou neurofibromatose, aínda que non podo descartar unha neoplasia renal ou un linfoma.