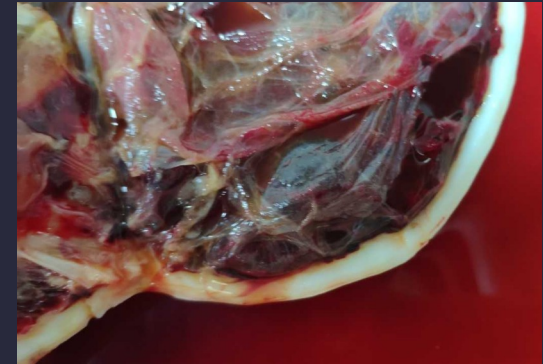
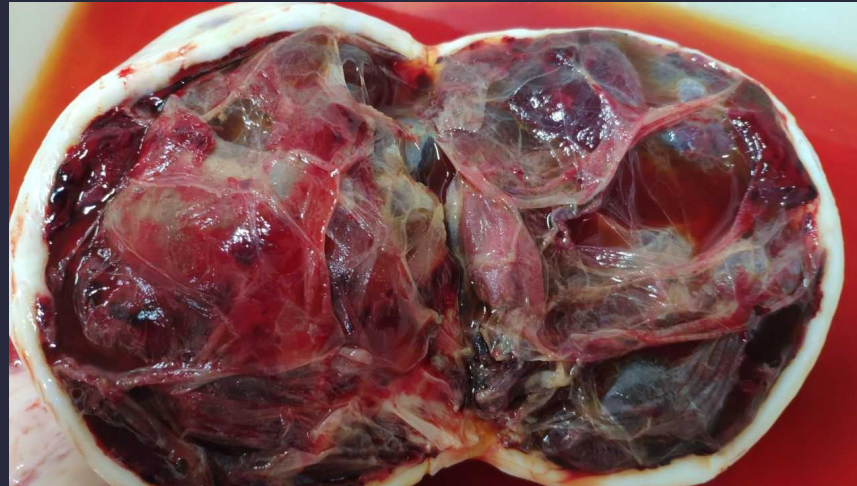
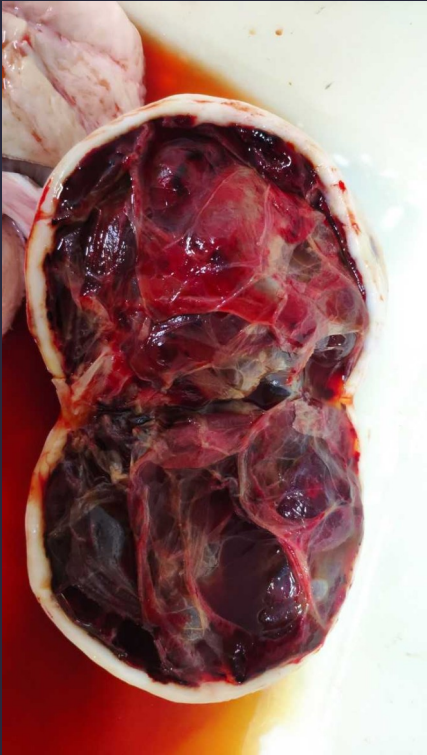
Neoplasia poliquística. Bovino



COMENTARIO DEL S.V.O.

Formación totalmente encapsulada que estaba pegada por un pedículo ao peritoneo da zona abdominal, preto do embigo dun tenreiro. Ao corte verteo todo ese líquido sanguento.

Grazas.

O aspecto macroscópico é dunha neoplasia poliquística, coma o tumor de células da granulosa do ovario, que ten este aspecto, pero sendo unha tenreira xoven non sería moi probable, ou unha malformación vascular do cordón umbilical, que paréceme máis axeitado, que permaneceu encapsulada a pesares da fibrose da vea umbilical, porque o seu tamaño e contido líquido impediu a suá cicatrización completa.