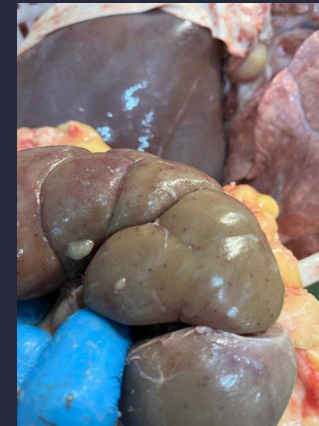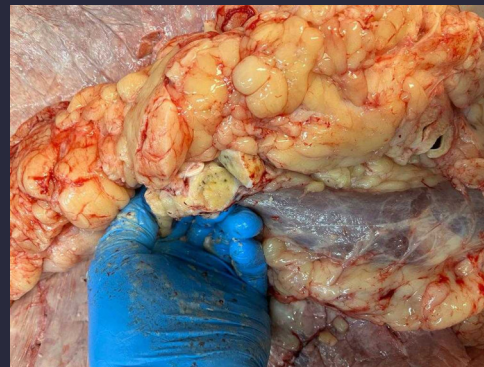
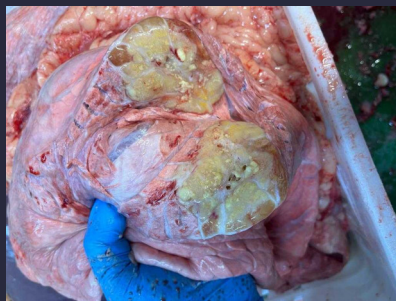
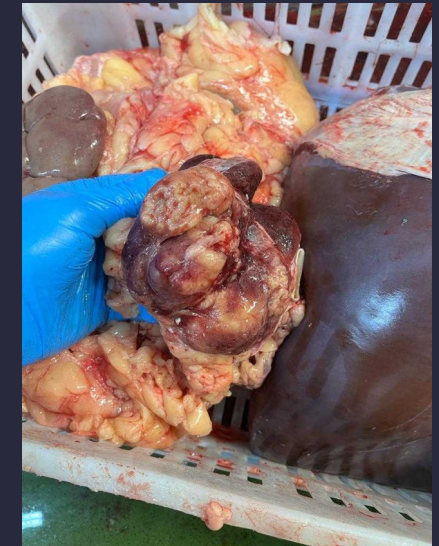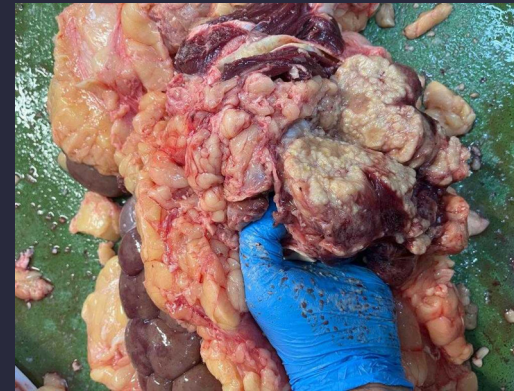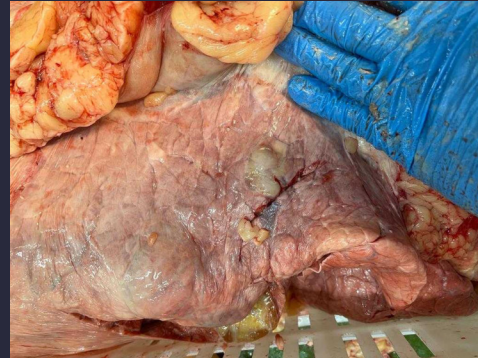
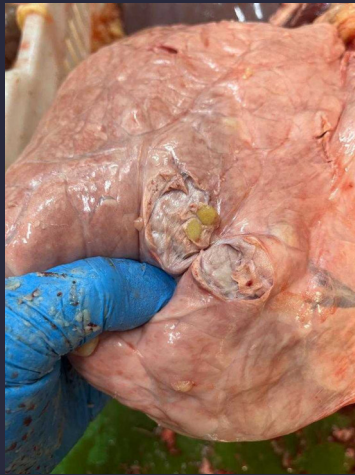


# INFLAMACIÓN GRANULOMATOSA Bovino



## COMENTARIO DEL S.V.O.

Lesións atopadas nun bovino adulto, femia de raza Rubia Galega, de 160 meses de idade. As lesións aparecen diseminadas polos pulmóns, ganglios mediastínicos e nos ganglios renais. Os riles presentan petequias. As lesións pensamos que son tumorais, as dos pulmóns parecen de tipo linfóide e a renal ten unha consistencia e un aspecto moi distinto, friable e húmido. A canal presenta bo aspecto e bo estado de carnes.

As imaxes son máis compatibles cunha inflamación granulomatosa que cunha neoplasia. Vexo múltiples focos amarelentos suxestivos de necrose caseosa rodeados de tecido fibroso, branco. Algúns focos son miliares e outros máis grandes. Hai que descartar unha tuberculose aguda, aínda non calcificada, que sería obxecto de decomiso total. Se da negativo a Mycobacterium pode ser por fungos, Mycoplasma (por diseminación de focos na mandíbula, boca) .. e co decomiso do pulmón e riles sería suficiente. Na neoplasia hay infiltrado difuso ou focal dun tecido de cor e consistencia distinta, pero as lesións non solen arrodearse de tecido fibroso